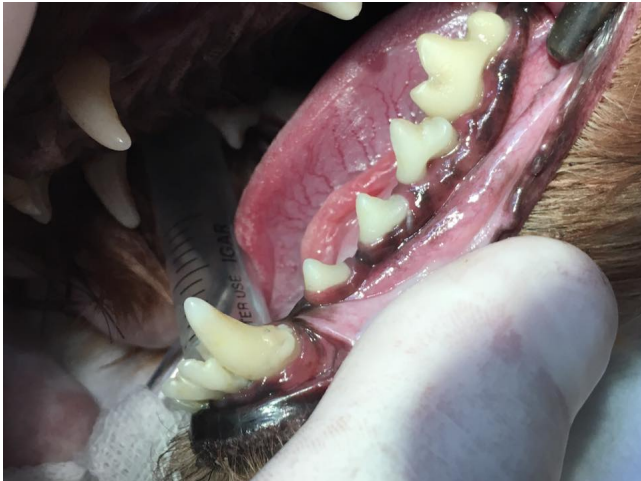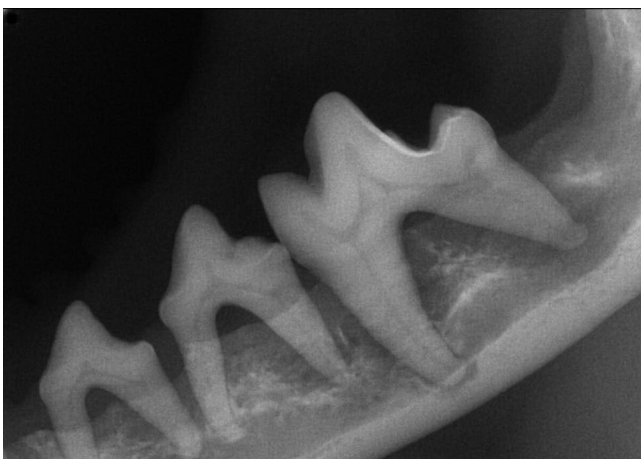


И снова об удалении зубного камня без анестезии и рентгендиагностики. Сегодня на приеме пациент Йорк, 5 лет.



Попал на приём после очередной "чистки зубов без наркоза" у грумера. Зубы белые, без зубного налета, НО подвижные.

После проведения дентальной рентгенографии было удалено 90% зубов. Потеря костной ткани составляла 60-100%.



Поражённые зубы это очаг инфекции и боли. Потеря костного прикрепления более 50% - это абсолютное показание к удалению зуба.

" Чистка зубов без анестезии" это обман и шарлатанство, в результате которого животное не получает реальную помощь и лишается своих зубов в довольно раннем возрасте.